

古代における 動物利用の研究

遺跡出土の動物遺存体のうち、特に牛、馬がどのような遺構から出土するかを分類し、背後の古代人の動物利用を考えた。その結果、牛、馬の出土例は、(1) 事故または自然死、(2) 屠畜、(3) 犠牲の3つに分類可能であることを提唱した。

(1) および(2)の場合、ほとんどの個体が資源として利用される。古代における牛、馬の資源的価値は、『養老厩牧令』『官馬牛死条』に、「凡官馬牛死者。各取皮脳角膽。若得牛黄者別進。」とあり、皮、脳、角、膽および牛黄を取ることと、肉は「凡因公事。乗官私馬牛。以理致死。証見分明者。並免徵。其皮穴。所在官司出賣。送值納本司。」とあるように、地方ごとに肉を売り代金を本司に収めるほど食肉への需要があったことがわかる。長屋王木簡に見るように馬肉が鼠肉とともに鷹の餌として使われたこともあったろうが、人間の食用に供される場合が大部分であったろう。脳については、『延喜式』内蔵寮式に、「鹿皮一張、(中略)、割暴和腦槎乾一人半。」とあり、脳を鞣剤として使ったと考えられる。そうした牛馬の生産に従事する集団は、平城京では、東西の市あたりの堀河をはさんで操業していたことが、右京8条1坊11坪の発掘で確かめられており、平安京でも右京8条2坊の両側溝が、平安時代後半に西鞠負小路として埋め立てられるまで、多くの斃牛馬の処理場として機能していたことが京都市埋文研の調査で判明している。

(3) 動物犠牲を伴う祭祀のなかで、もっとも顕著なものは、『日本書紀』『大化の薄葬令』に見える馬の殉殺であろう。千葉県佐倉市の6世紀前半の円墳、大作第32号墳の周濠に接する土坑から出土した馬は、銜と鞍を着装し、首を切り落とした状態で出土し(千葉県文化財センター『佐倉市大作遺跡』1990)、この代表的な例といえる。牛馬を伴う祭祀遺構は、近年、都城を中心に良好な資料が相次いでいる。平城京左京7条1坊では、7条条間北小路の南側溝の底に、さらに長さ6m、幅1.5mの長円形の土坑を掘り、最少個体数3頭の馬の頭蓋骨および胴部の骨を収めていた。保存状態が悪く具体的な位置関係は明かでないが、土坑の大きさからみても3頭の全身を収めるには規模が小さすぎるため、首を切った頭部と

胴部の一部を収めた可能性が高い。大阪府八尾市と東大阪市にまたがる池島・福万寺遺跡の鎌倉時代の条里水田の坪境の水路の底からは、牛の頭蓋骨を裏返しにしたり、下顎骨のみをおさめた土坑が連続して見つかった(大阪文化財センター『池島・福万寺遺跡発掘調査概要 XI 90-3 調査区の概要』)。岡山市鹿田遺跡の13世紀の井戸の中からは、牛の頭蓋骨が出土し、その頭蓋骨の下部には種子の集中が見られ、四隅には土師器の小皿が配置され、焼土や曲物を伴っていた。その上の層は一度に埋め戻されたと考えられ、これらの遺物は井戸を埋める際の祭祀に伴ったものと考えられる。この牛には後頭骨の脊柱との関節付近と、角芯の基部に刃物傷を持ち、頭部を切り取った後に角を角芯ごと外している。右前頭骨の眼窩上には皮を剥ぐ際についた傷が残る。さらに下顎骨を伴わないことから、この牛は犠牲として祭祀に伴って殺されたものではなく、予め死んだウシを皮を剥ぎ、角や肉をとって、白骨化して備蓄していた頭蓋骨を、井戸を埋める際にシンボルとして利用したと考えられよう(岡山大学1993『鹿田遺跡3』)。同様の例が防府市周防国府跡の10世紀後半の井戸SE3700でも見られ、ここでは角芯と下顎骨を取り去ったウシの頭蓋骨と祭祀具を配置して埋め戻している(周防国府跡調査会1993『周防国府跡』)。このように、平安時代から中世にかけての動物骨を伴う祭祀は、動物を犠牲にするだけでなく、予め備蓄した牛馬の頭蓋骨や下顎骨をシンボルとして土坑におさめることが多くなるといえる。

(松井 章/埋文センター)

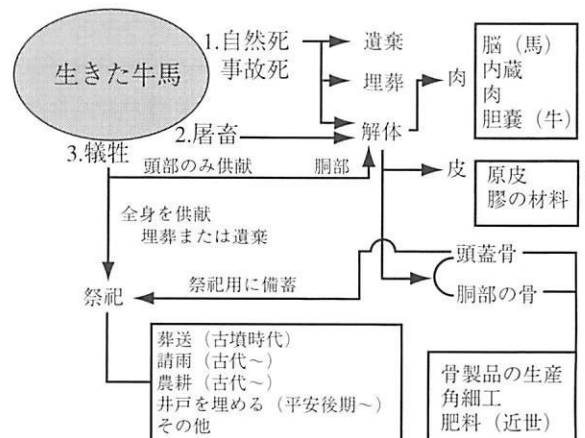


図 牛馬骨の出土プロセス(松井1996『考古学から見た動物利用』『部落解放なら』No. 8、奈良県部落解放研究所 pp. 2-31、を改変)